

Notions générales de dentisterie



Par le Dr Loïc VALLOIS

Introduction

L'entretien régulier des dents fait partie de la bonne gestion d'un cheval. Il permet d'éviter ou de prévenir la plupart des affections graves. De plus, il améliore le confort et l'espérance de vie du cheval tout en permettant d'affiner le contact de la bouche du cheval au travail. Il est donc essentiel de faire contrôler la bouche de votre cheval par un vétérinaire tous les 12 à 24 mois.

Toute modification de son confort ou de sa prise alimentaire (appétit et boulettes) devraient motiver un examen buccal.

Dans la pratique, les consultations de dentisterie commencent toujours par un examen de la dentition du cheval. On réalise ensuite le nivellement et l'arrondissement des dents : c'est l'entretien classique de la bouche du cheval. Deux actes complémentaires sont parfois nécessaires : l'extraction de dent et le détartrage. Ainsi, les principales extractions chez les jeunes chevaux concernent les dents de loups, les prémolaires lactéales (capes ou coiffes) persistantes et les incisives. Chez les chevaux plus âgés, on extrait surtout les dents abimées.

Chronologie de la mise en place de la dentition

Les premières dents de lait, qui apparaissent dans la semaine après la naissance, sont les pinces (premières incisives) et les prémolaires. Ensuite, les mitoyennes et les coins (deux autres incisives) apparaissent respectivement autour de 6 semaines et de 9 semaines.

A partir de deux ans et demi, ces dents lactéales vont progressivement être remplacées par les dents persistantes. Les premières sont les pinces et les deuxièmes prémolaires. Puis, les mitoyennes et les troisièmes prémolaires sont remplacées vers l'âge de 3½ ans, et les coins et les quatrième prémolaires vers 4½ ans.

Le plus souvent, les crochets (canines) lactéales ne percent pas la gencive, tandis que les définitifs font saillies sur les barres entre 4 et 5 ans. Ces crochets sont bien développés chez les males alors qu'elles peuvent être absentes ou atrophiées chez les juments. Quant aux trois molaires, d'emblées définitives, elles émergent une par une entre 1 et 3 ans.

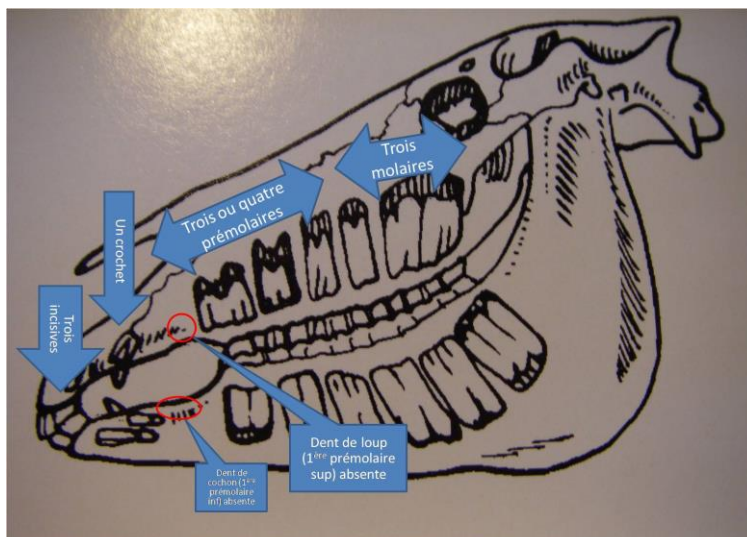


Figure 1 : La dentition définitive comporte par demi-arcade : 3 incisives, 1 canine, 3 prémolaires (plus ou moins une) et 3 molaires. La bouche d'un cheval adulte compte donc 40 dents, plus ou moins 4 qui sont appelées dents de loup et dents de cochon.

L'entretien régulier : le nivellement

Les chevaux possèdent des dents à croissance continue : 2 à 4 millimètres par an. Dans l'idéal, l'usure des dents lors de la mastication compense la croissance. En effet, pendant la mastication, les mâchoires déplacent de haut en bas et de droite à gauche. Malgré cela, l'usure de la table dentaire n'est souvent pas parfaite et des surdents (excroissance d'une partie d'une dent) se forment du côté lingual sur la mâchoire inférieure et du côté jugal pour la mâchoire supérieure. Ces surdents, toujours très pointues, sont donc vulnérantes pour la langue et les joues lorsqu'elles ne sont pas nivelées et peuvent créer des ulcérations à l'origine d'un inconfort pendant la mastication et lorsque le cheval a une embouchure.

Une bouche bien entretenue est la garantie d'une bonne qualité de mastication, optimisant l'alimentation. De même, l'entretien améliore la qualité du contact entre la main du cavalier et la bouche du cheval. Des dents régulièrement nivelées auront une durée de vie plus longue dans la bouche de vos chevaux. Le nivellement régulier réduit significativement le risque d'apparition de coliques. Pour toutes ces raisons, il est conseillé de faire réaliser un nivellement de la table dentaire tous les 12 à 24 mois, afin d'augmenter la longévité et le bien-être du cheval.

Les dents de loup

L'éruption des dents de loup (première prémolaire supérieure) n'est pas systématique et a lieu entre 6 et 18 mois. La première prémolaire inférieure (dent de cochon) est assez rare, c'est une dent surnuméraire, qu'il faut toujours arracher car le mors se bloque facilement dessus. Dans de nombreux cas, les racines, de ces dents inconstantes, sont résorbées lors de l'éruption de la deuxième prémolaire définitive. Les dents de loup qui persistent sont un problème car elles blessent la commissure des lèvres, due à la pression exercée par le mors. L'expression de ces blessures est variable selon le tempérament du cheval et la main du cavalier.

Ainsi, lorsqu'elles sont mal tolérées, elles peuvent se manifester par un cheval qui relève la tête ou bloque le mors pour se soustraire à son action. Parfois, les dents de loup bougent et créent ainsi une douleur lorsque le mors appuie dessus.

Par ailleurs, il est quasiment impossible de bien arrondir la face antérieure de la deuxième prémolaire si la dent de loup est devant. Il est donc préférable d'extraire cette dent plutôt que de la râper. Son extraction peut se faire sous tranquillisation et ou par anesthésie locale. Il convient de bien décoller la gencive, puis de l'extraire avec une pince.

Les dents lactéales persistantes

Lorsque les incisives lactéales persistent trop longtemps ou sont mal implantées, elles empêchent l'éruption normale des incisives définitives qui sont alors poussées vers l'arrière. Dans ce cas, il est donc indispensable de les extraire. De plus, elles sont souvent inesthétiques.

Concernant les capes (ou coiffes), elles peuvent persister anormalement, alors que les prémolaires définitives sont présentes, ce qui gêne leur bonne croissance. Parfois seuls des morceaux restent dans la gencive et empêchent alors une bonne mastication. En réaction, le cheval peut faire des boulettes alimentaires, saliver beaucoup ou encore manger moins. Il peut également devenir délicat sous la main du cavalier. Noter qu'une persistance des capes prédispose aux gingivites et aux parodontites (infection de la couronne).

D'une part, si ces capes sont mobilisables à la main ou avec une pince, il faut les enlever, mais attention, il peut être dangereux pour la prémolaire définitive de les enlever trop tôt. D'autre part, les dents définitives de même rang (par ex : les 4 troisièmes prémolaires) poussent et expulsent leurs capes en même temps. En conséquence, si une seule cape sur les quatre est tombée, il faut enlever les trois autres.

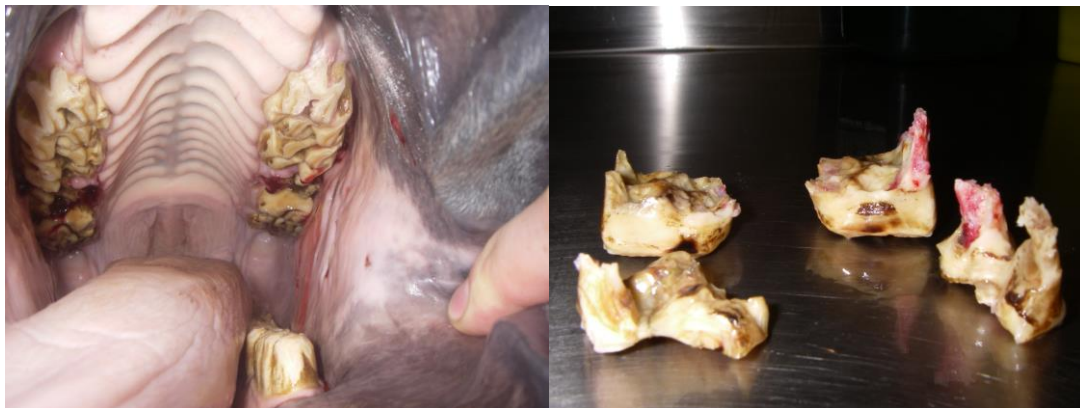

Figure 2 : Retrait de « coiffes » sur les prémolaires.

Le détartrage

On retrouve du tartre autour des canines et à la base des incisives (coins en face labiale) principalement chez les vieux chevaux. Le tartre prédispose à la parodontose et la gingivite, due à la prolifération bactérienne dans le calcaire. Ainsi, les dents entartrées se déchaussent prématurément. Le traitement consiste à tourner autour de la dent avec une pince en exerçant une pression modérée, le tartre se brise et se détache facilement.

Version 2012.

Toute utilisation de ce document à but commercial n'est pas autorisée. Toute reproduction partielle ou totale n'est pas autorisée.